

Sindroma Brugada pada Laki-Laki Usia Tua

Azhari Gani¹, Muhammad Irfan²

¹ Divisi Kardiologi, Departemen Ilmu Penyakit Dalam, Fakultas Kedokteran Universitas Syiah Kuala, RSUD Zainoel Abidin, Banda Aceh.

² Bagian Penyakit Dalam, Primaya Hospital, Bekasi Utara, Jawa Barat.

ABSTRAK

Kata Kunci:

Sindroma Brugada,
Sudden
cardiac death,
Electrophysiology
study,
ICD

Sindroma Brugada ditandai dengan elevasi segmen ST di sadapan *prekordial kanan* EKG, yang dikaitkan dengan resiko tinggi *sudden cardiac death*. Sindroma ini lebih banyak dialami oleh laki-laki usia muda atau orang dewasa yang sehat. Prevalensi *sindroma Brugada* lebih tinggi di Asia Timur dan Asia Tenggara yang mencapai 12 per 10.000 orang, dan yang tidak terdiagnostik lebih dari 58 per 10.000 orang. Penderita dapat mengalami gejala seperti pingsan, *palpitasi*, kematian mendadak akibat jantung, dan dapat pula dengan tanpa gejala sebelumnya. Dapat terjadi secara spontan atau setelah provokasi dari *sodium channel-blocking agents*. Dilaporkan satu kasus seorang laki-laki 75 tahun dengan keluhan pingsan 2 jam sebelum masuk rumah sakit. Sebelumnya pasien merasa tidak enak badan, jantung berdebar-debar dan tidak sadarkan diri. Pada pemeriksaan fisik tidak ditemukan kelainan. Pada pemeriksaan EKG ditemukan gambaran coved pada sadapan *prekordial kanan* (V1,V2 dan V3). Hasil laboratorium dalam batas normal. Pasien tidak mempunyai riwayat *sinkop*, jantung berdebar dan nyeri dada sebelumnya. Pasien didiagnosa dengan *Sindroma Brugada* tipe 1 dan diterapi dengan Bisoprolol 1 x 2,5 mg dan Aspilet 1 x 80 mg. Pasien kemudian dirujuk ke RSCM Jakarta untuk dilakukan *Electrophysiology Study* dan direncanakan untuk pemasangan ICD.

Korespondensi: azharigani@gmail.com (Azhari Gani)

ABSTRACT

Keywords:

Brugada syndrome,
sudden cardiac death,
electrophysiology
study,
ICD

Brugada syndrome is characterized by ST segment elevation in the right precordial leads of the ECG, which is associated with a high risk of sudden cardiac death. This syndrome is more common in young men or healthy adults. The prevalence of Brugada syndrome is higher in East Asia and Southeast Asia, reaching 12 per 10,000 people, with more than 58 per 10,000 people undiagnosed. Sufferers may experience symptoms such as fainting, palpitations, sudden cardiac death, and may also have no previous symptoms. It can occur spontaneously or after provocation from sodium channel-blocking agents. One case was reported of a 75-year-old man who complained of fainting 2 hours before being admitted to the hospital. Previously, the patient felt unwell, had heart palpitations, and was unconscious. Physical examination revealed no abnormalities. An ECG revealed a coved pattern in the right precordial leads (V1, V2, and V3). Laboratory results were within normal limits. The patient had no history of syncope, palpitations, or chest pain. The patient was diagnosed with Brugada Syndrome Type 1 and treated with Bisoprolol 1 x 2.5 mg and Aspilet 1 x 80 mg. The patient was then referred to RSCM Jakarta for an Electrophysiology Study and planned implantation of an ICD.

PENDAHULUAN

Sindroma Brugada ini pertama kali pertama kali dijelaskan pada tahun 1992 oleh Pedro dan Joseph Brugada¹, dan dihubungkan dengan resiko tinggi *Sudden Cardiac Death (SCD)* terutama pada laki-laki muda, atau dewasa tua yang sehat. Sindrom brugada terjadi pada 20 % dari kematian mendadak akibat penyakit jantung (SCD) yang tidak mempunyai kelainan struktural jantung dan mungkin bertanggung jawab terhadap 4 – 12 % dari semua pasien dengan SCD². Prevalensi sindrom brugada saat ini diperkirakan 5 per 10.000 orang. Sindrom brugada ditemukan lebih tinggi di wilayah Asia Timur dan Asia Tenggara yang dapat mencapai 12 per 10.000 orang, dan yang tidak terdiagnostik lebih dari 58 per 10.000 populasi. Di Amerika Utara dan Eropa Barat prevalensinya relatif lebih rendah yakni sekitar 12 kasus per 100.000.^{2,3,4}

Manifestasi klinis dari sindroma Brugada sangat bervariasi, bahkan beberapa pasien tanpa disertai gejala. Usia terjadinya sindroma ini adalah sekitar

usia 40 ± 15 tahun¹. Awal gejala yang dilaporkan adalah berdebar-debar, pingsan, kejang, nyeri dada dan sebagainya. Kebanyakan pasien asimtomatik, namun 17 – 42 % dari pasien yang terdiagnosis mengalami episode sinkop karena aritmia jantung seperti fibrilasi ventrikel atau takikardi ventrikel (VT). Frekuensi takikardi dilaporkan mencapai 20 % dan fibrilasi atrium (AF) spontan berkisar 39 %. VF dan SCD dalam sindrom Brugada biasanya terjadi saat istirahat dan saat malam hari.^{2,3,5}

Perbedaan jenis kelamin dilaporkan bahwa Brugada lebih umum terjadi pada pria dibanding wanita berkisar 8-10 : 1. Sindroma Brugada diwariskan melalui gen autosomal dominan. Pada tahun 1998, Chen et al, mengidentifikasi mutasi pada gen SCN5A (lokus 3p 21), yang mengkode bagian saluran sodium jantung. Lokus kedua pada kromosom 3, berbeda dari SCN5A, yang dikaitkan dengan sindroma Brugada, dan diidentifikasi sebagai gen GPD1-L (Glycerol-3-fosfat Dehidrogenase 1-Like). Mutasi pada gen SCN5A hanya ditemukan sekitar 18 – 30 dari % kasus Brugada. Pengujian

genetik dianjurkan, untuk mendukung diagnosis klinis, dan sebagai deteksi dini dari keluarga yang mempunyai resiko.^{6,7,8}

Diagnosis pasti dari sindroma Brugada bila terdapat elevasi segmen ST pada sadapan prekordial kanan yang menyebabkan ada tidaknya blokir saluran sodium, dan hubungannya dengan salah satu dari *ventricular fibrilasi* (VF), *ventricular tachicardi* (VT) polimorfik, riwayat keluarga dengan kematian mendadak akibat jantung pada usia 45 tahunan, terdapat gambaran ST elevasi *coved* pada EKG dalam anggota keluarga, terjadi VT dengan program rangsangan listrik, dan riwayat pingsan.^{3,4,9}

Pengobatan sindroma Brugada paling efektif sampai saat ini adalah dengan terapi non farmakologi yakni pemasangan alat ICD (Implantable Cardioverter Defibrillator) sebagai satu-satunya bentuk pengobatan yang efektif. Singkatnya, ICD harus ditawarkan kepada semua pasien dengan sindrom Brugada. Semua pasien yang simptomatik harus menjalani pemeriksaan lebih lanjut untuk menilai tingkat resiko mereka sebagai indikasi pemasangan ICD.^{3,6}

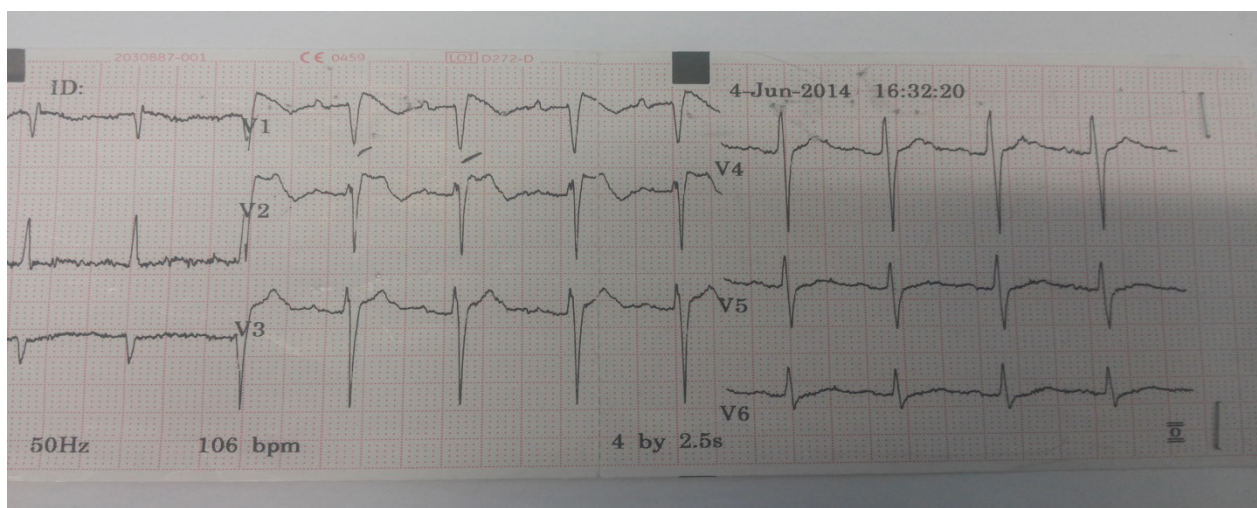
Tujuan dari laporan kasus ini adalah untuk menyajikan kasus langka dan menjadi lebih peka terhadap bentuk elevasi segmen ST pada sadapan prekordial kanan (V1-V3), kemungkinan penyebab

dan tingginya resiko kematian mendadak pada laki-laki usia muda dan tua.

DESKRIPSI KASUS

Seorang laki-laki 75 tahun, seorang pensiunan PNS dibawa keluarga ke Rumah Sakit Umum dr Zainoel Abidin pada tanggal 4 Juni 2014 dalam keadaan tidak sadar. Saat sadar pasien mengatakan bahwa dia mengeluh lemas dan jantung berdebar. Hasil EKG menunjukkan gambaran elevasi pada segmen ST berbentuk *coved* pada sadapan prekordial kanan (V1-V2), yang mengakibatkan sindroma ini. Pasien mengaku tidak memiliki riwayat sinkop, nyeri dada, jantung berdebar dan kejang. Pasien juga mengatakan tidak sedang minum obat apapun. Pasien adalah seorang mantan atlet marathon yang menjaga kesehatan dan pola makannya. Pasien juga tidak pernah merokok, mengkonsumsi minuman beralkohol dan narkoba. Namun pasien mengaku ada keluarga dekatnya yang mengalami kematian mendadak (ayah pasien).

Dari pemeriksaan fisik, kesadaran somnolen, tekanan darah 120 / 80 mmHg, , denyut jantung 106 kali / menit, pernapasan 20 kali / menit, suhu 36,5 ° C . Pada pemeriksaan mata pupil isokor kanan / kiri 2 mm, konjunctiva palpebra inferior pucat (-/-), ikterik



Gambar 1 : Gambaran ST elevasi coved (tipe 1) pada lead V1, V2. Menunjukkan gambaran khas pada sindroma Brugada.

(-/-). Telinga, hidung dan mulut tidak ditemukan kelainan. Leher tidak ditemukan peningkatan tekanan vena jugularis, dan tidak ada pembesaran kelenjar getah bening. Pada pemeriksaan thorax tidak ditemukan kelainan. Pada pemeriksaan jantung ditemukan denyut jantung 106 x/menit regular, desah jantung tidak terdengar. Pemeriksaan abdomen simetris, soepel, peristaltik usus kesan normal. Pada ekstremitas tidak ditemukan sianosis, pucat maupun edema.

Dari pemeriksaan laboratorium, Hb 12,5 g/dL, leukosit 6.500/uL, trombosit 250.000/uL, Ht 38%, tingkat serum ureum 24 mg/dL, kreatinin 0,6 mg/dL. Natrium serum: 143 mmol/L, kalium 3,6 mmol/L, klorida 99 mmol/L. Pada enzim jantung CK-MB 25 IU/L, Troponin I 0,1 Ug/L.

Pada foto thorax AP dalam batas normal. EKG menunjukkan bahwa: irama Sinus, Normo axis, gelombang P: 0,08 s, P-R Interval: 0,16 s, QRS rate : 106 x / menit, Kompleks QRS: ventrikel ekstra systole: (-), segmen ST : elevasi segmen ST *coved* V1-V2. Gelombang T : T inverted dalam V1-V2, Hypertrophy ventrikel kiri: (-), kesimpulan: Brugada syndrome. Hasil echocardiography ditemukan dimensi ruang jantung dalam batas normal, LVH (-), kontraktilitas LV baik, EF 80%, kontraktilitas RV baik, global normokinetik, semua katup baik. Doppler E/A > 1. Kesimpulan didapatkan global LV fungsi baik, EF 80 %, global normokinetik dan RV fungsi baik.

Diagnosa ditegakkan dari EKG dan mendapatkan terapi Bisoprolol 1 x 2,5 mg dan diharuskan bedrest total. Pasien direncanakan tes studi elektrofisiologis di RS. Harapan Kita di Jakarta, untuk pemasangan ICD (Implantable Cardioverter Defibrillator).

DISKUSI

Sindrom Brugada telah dikaitkan dengan resiko tinggi kematian mendadak karena jantung. Mayoritas dialami oleh laki-laki usia muda, dengan rata-rata usia 41 tahun, pasien termuda secara klinis yang terdiagnosis sindroma ini adalah usia 2 hari dan tertua adalah 84 tahun. Prevalensi sindroma Brugada diperkirakan 5 per 10.000 orang. Sindroma Brugada

lebih tinggi terdapat di Asia Timur dan Asia Tenggara yang mencapai 12 per 10 000 orang, dan yang tidak terdiagnostik lebih dari 58 per 10.000 orang. Gejala awal yang dialami penderita yang dilaporkan adalah berdebar-debar, pingsan, dan kejang. Kebanyakan dari pasien tidak menunjukkan gejala.^{2,3,4}

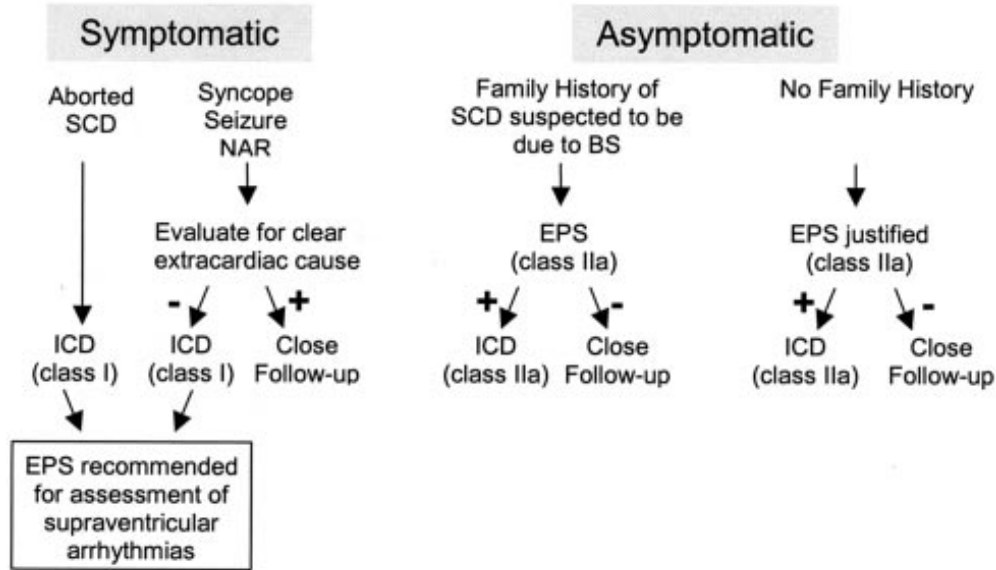
Pada kasus ini seorang laki-laki, 75 tahun didiagnosa dengan Sindroma Brugada tipe 1, kebangsaan Indonesia yang terletak di Asia Tenggara. Pasien didiagnosa dengan sindroma Brugada setelah dibawa keluarga ke RSUDZA karena tidak sadar sebelumnya, pasien mengaku lemas dan jantung berdebar-debar . Pasien tidak sedang mengkonsumsi obat - obatan sebelumnya. Ada riwayat kematian mendadak dalam keluarganya, tetapi tidak disebutkan karena apa.

Faktor-faktor yang menjadi perancu dalam diagnosis sindroma ini bila dilihat dari EKG atau klinis yang sama dengannya adalah miokard infrakut, hiperkalemia, hipotermia, dan lain-lain. Sindrom Brugada dengan tingginya kejadian suddent death mayoritas terjadi pada pasien dengan struktur jantung yang normal.^{2,3}

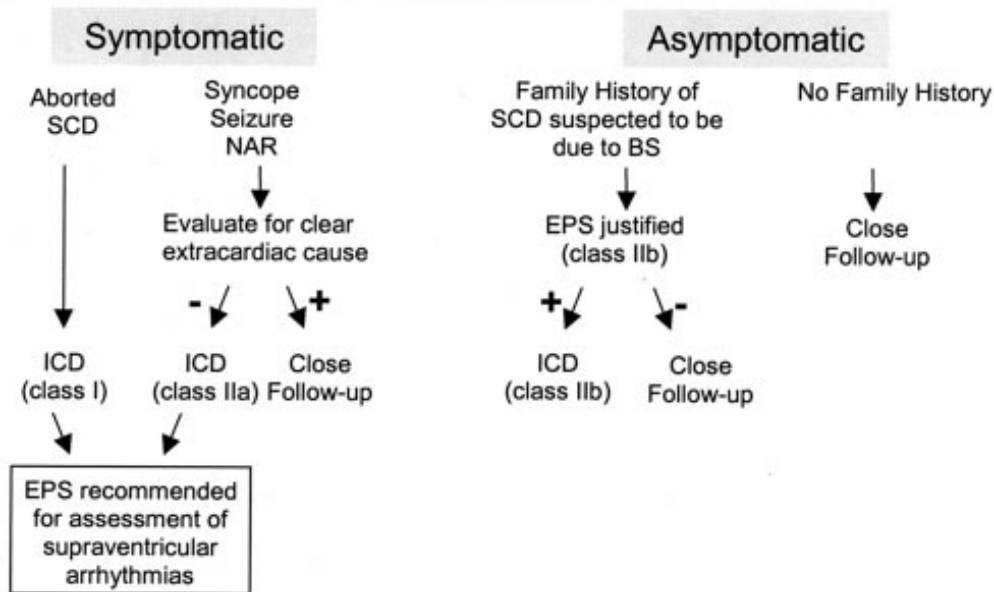
Pengobatan sindroma Brugada paling efektif sampai saat ini adalah dengan terapi non farmakologi yakni pemasangan alat ICD (Implantable Cardioverter Defibrillator) sebagai satu-satunya bentuk pengobatan yang efektif. Konferensi Konsensus ke II menitik beratkan pada stratifikasi resiko dan pendekatan untuk terapi. Rekomendasi untuk implantasi ICD dinyatakan oleh konsensus ini yang diringkas dalam gambar 1. Singkatnya, ICD harus ditawarkan kepada semua pasien dengan sindrom Brugada. Semua pasien yang asimtomatik harus menjalani lebih lanjut stratifikasi resiko untuk menilai sejauh mana indikasi mereka untuk implantasi ICD. Electrophysiology study adalah alat prognostik yang berguna untuk melengkapi stratifikasi resiko berdasarkan skema.

Pasien ini dirawat dengan bisoprolol 1 x 2,5 mg / hari untuk pencegahan Fibrilasi Ventrikelnya, dan diharuskan bed rest total. Pasien diperbolehkan berobat jalan setelah rawatan 4 hari. Kemudian dirujuk ke RS Harapan Kita Jakarta untuk study

Spontaneous Type 1 ECG



Sodium Channel Block-induced Type 1 ECG



Gambar 1 : Skema indikasi pemasangan ICD pada penderita sindroma Brugada.

Elektrofisiologis dan pemasangan ICD.

KESIMPULAN

Kasus ini melaporkan laki-laki usia 75 tahun, dengan Sindroma Brugada tipe 1 yang menunjukkan

sebuah ST elevasi- covered di sadapan precordial kanan (V1-V2). Dari pemeriksaan fisik, pemeriksaan laboratorium dan penunjang didapatkan hasil yang normal. Pasien kemudian di rujuk ke RS Harapan Kita untuk pemeriksaan Elektrofisiologis dan direncanakan untuk pemasangan ICD

DAFTAR PUSTAKA

1. Brugada P, Benito B, Brugada R, Brugada J, Brugada syndrome: Update 2009. *Hellenic J. Cardiol* 2009;50:352-72.
2. Antzelevitch C, Brugada P, Borggrefe M, et al. Brugada syndrome: report of the second consensus conference: endorsed by the Heart Rhythm Society and the European Heart Rhythm Association. *Circulation* 2005;111:659-70.
3. Jellins J, Milanovic M, Taitz DJ, Wan SH, Yam PW. Brugada syndrome. *Hong Kong Med J* 2013;19: B1-9.
4. Satish O, Kuan HY, Ming SW. Brugada syndrome- An update. *Chung Gung Med J* Vol.28 No.2, February 2005:69-76.
5. Badri C, Arvinder SK. Brugada syndrome: a review. *The British journal of Cardiology* Vol.9, issue7;July/August 2002:406-10.
6. Khan A, Mittal S, Sherrid MV. Current review of brugada syndrome: from epidemiology to treatment. *Anadolu Kardiyol Derg* 2009; 9: Suppl 2:12-6.
7. Nunn LM, Amato J, Iambiase PD. Brugada syndrome: controversies in risk stratification and management. *Indian Pacing and electrophysiology Journal* 10(9): 400-9.
8. Chatuverdi M, pandey A, Patel A, Jatav JK. Brugada syndrome revisited. *JACM*;12(1): 28-31.
9. Australian genetic Heart disease Registry. Brugada syndrome. Last updated 10 December 2012: 1-4.
10. The Cardiac Society of Australia and Newzealand. Guidelines for the diagnosis and management of brugada syndrome august 2011.1-7.